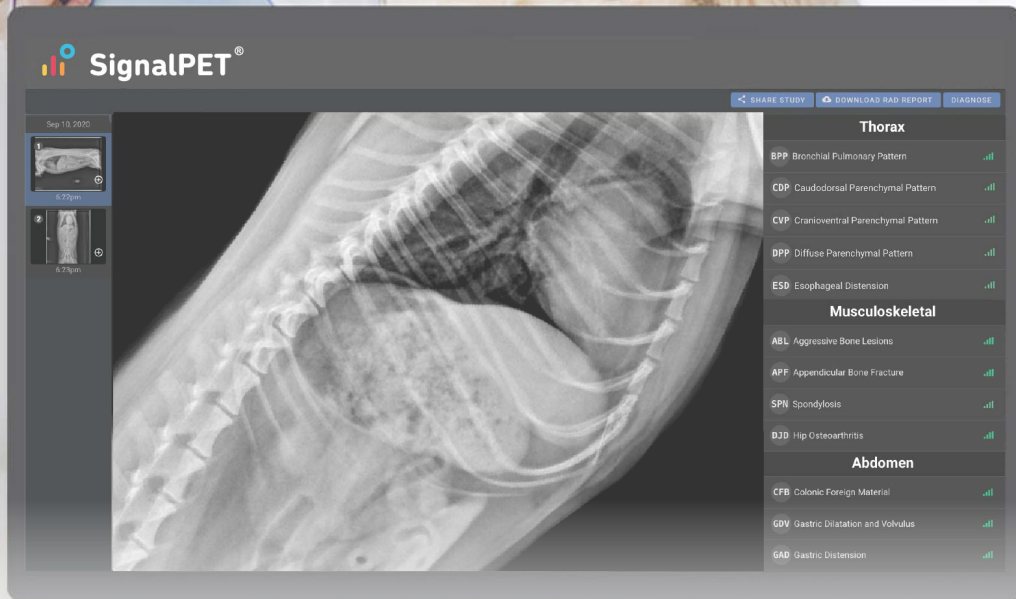

NEW!



AIDE À L'INTERPRÉTATION DES IMAGES RADIOGRAPHIQUES

Exploitez le potentiel de l'IA dans votre clinique !

 **SignalPET**®



Demandez une démonstration !
02 96 85 86 76



UNE AIDE AU DIAGNOSTIC

SignalPET®, incluant SignalRAY® et SignalSMILE® (dentaire), utilise l'IA et sa capacité d'apprentissage évolutif pour vous aider à interpréter une image radio en quelques instants avec une grande fiabilité.

Optimisation du temps

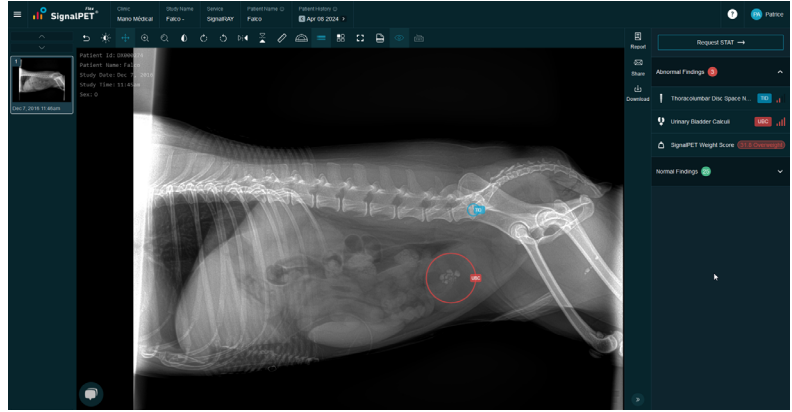
Les résultats radiographiques en temps réel favorisent un flux de travail rapide et efficace.

Rentabilité des soins

Une interprétation des radiographies à un prix abordable et une médecine de meilleure qualité accessible à tous.

Transparence & Confiance

Le rapport généré présente de façon systématique et transparente l'analyse complète de l'image, en précisant, de façon pondérée, les éléments anormaux. Il peut être complété par le praticien et présenté aux clients.



OBTENEZ
INSTANTANÉMENT
UNE ANALYSE
COMPLÈTE ET
DÉTAILLÉE !

Analyse d'une image radiographique (DICOM) en temps réel

1. Envoi automatique

depuis votre console d'acquisition

2. Analyse par SignalPET®

en moins de 5 min

3. Résumé de l'analyse

avec identification des éléments anormaux

4. Rapport et détails de l'analyse

en français

Un descriptif détaillé par zone des anomalies détectées

INFORMATIONS COMPLÉMENTAIRES PLUS

Distension gastrique : Un test anormal indique une distension de l'estomac. La distension est évaluée en fonction de la forme et de la taille de l'estomac et de la relation du fundus avec les vertèbres ou les côtes. Les causes de distension gastrique peuvent être attribuées à des processus bénins ou pathologiques. Les diagnostics différentiels comprennent l'aérophagie, post-prandiale, les ballonnements alimentaires, l'obstruction de l'écoulement gastrique ou d'autres causes. Les signes radiographiques doivent être interprétés avec les signes cliniques et les résultats de l'examen physique pour déterminer leur signification. DDX : aérophagie, post-prandiale, ballonnement alimentaire, obstruction de l'écoulement gastrique, autre

Hépatomégalie : L'hépatomégalie est jugée en fonction du déplacement caudal de l'axe gastrique, de l'extension du foie au-delà de l'arc costal et de l'arrondissement des marges lobaires. Un test anormal indique qu'il existe une suspicion d'hypertrophie du foie en fonction de la présence d'une ou plusieurs des caractéristiques observées sur la vue latérale. Des faux positifs peuvent être observés chez les animaux jeunes, les animaux présentant des déformations de l'arc costal ou les animaux présentant un déplacement caudal du diaphragme. Un test anormal doit être interprété en même temps que les signes cliniques et les résultats de l'examen physique. Les principaux diagnostics différentiels comprennent l'hépatite, la lipidose hépatique, l'hépatotoxicité, la néoplasie hépatique, la congestion veineuse, l'endocrinopathie ou d'autres causes. Des diagnostics supplémentaires tels qu'une NFS et un panel de biochimie, des profils hépatiques spécialisés, une échographie abdominale, une aspiration à l'aiguille fine ou une biopsie peuvent être nécessaires pour un diagnostic définitif. DDX : Hépatite, lipidose hépatique, hépatotoxicité, néoplasie hépatique, congestion veineuse, endocrinopathie, autre

Motif parenchymateux diffus : un test anormal pour un motif parenchymateux diffus indique que les poumons cranioventraux et caudodorsaux sont tous deux affectés par un motif interstitiel et/ou alvéolaire. L'opacité pulmonaire peut être affectée par la technique radiographique, la phase respiratoire, l'obésité du patient et d'autres facteurs. Les diagnostics différentiels comprennent l'œdème pulmonaire, l'hémorragie, la fibrose pulmonaire, le SDRA, la néoplasie et d'autres causes. DDX : œdème pulmonaire, hémorragie, SDRA, néoplasie, autre

Un rapport complet avec récapitulatif global des zones analysées et une alerte en cas d'anomalies.

DÉTAILS DU PATIENT	
Nom du propriétaire :	Âge : 1 years, 9 months
Nom du patient : Vdovina*Slash	Numéro du patient : 283746
Espèces :	Race :
Genre : M	Castré :
ABNORMAL FINDINGS (6)	
	CONFIANCE
Distension gastrique	---
Hépatomégalie	---
Motif parenchymateux diffus	---
Schéma parenchymateux cranioventral	---
Motif parenchymateux caudodorsal	---
Liquide pleural	---
NORMAL FINDINGS (24)	
	CONFIANCE
Deux populations de l'intestin grêle	---
Corps étrangers de l'intestin grêle	---
Plicature de l'intestin grêle	---
Matériel gastrique	---
Effet de masse abdominale	---
Détail abdominal limité	---
Gaz péritonéal	---
Calculs de la vessie	---
Minéralisation rénale	---
Rénomégalie	---
Petit rein	---
Fracture de l'os appendiculaire	---
Lésions osseuses lytiques et/ou blastiques	---
Spondylose	---
Rétrécissement de l'espace discal thoracolombaire	---
Anomalie vertébrale	---
Fracture(s) des côtes	---
Distension aérophagienne	---



22 rue Charles de Gaulle
22100 Lanvallay - France
Tel. +33 (0)2 96 85 86 76

contact@manomedical.com

www.manomedical.com